

TUMOR RECTAL RESECCION TRANS-ANAL **ENDOSCOPICA**

TAMIS-TEM

El manejo local de lesiones rectales de tercio medio y alto ha sido siempre un reto tanto para neoplasias benignas como para tumores malignos en estadio temprano debido a su difícil acceso. Las claves técnicas principales del abordaje transanal han sido mantener la exposición del campo operatorio y poder obtener un espécimen con márgenes de resección adecuada, siendo por eso el abordaje abdominal el elegido en la mayoría de los casos. En cuanto a las lesiones tempranas en el tercio inferior del recto continúan siendo tratadas con la técnica de acceso transanal descrita por Parks¹, con las limitaciones técnicas de tener un reducido campo quirúrgico y una mala visualización de la mucosa endoanal, además de difícil manejabilidad.

El manejo de lesiones T1 sigue siendo a día de hoy tema de discusión debido a la posibilidad de compromiso de nódulos linfáticos hasta en un 6 a 12%, a la aparición de estadios iniciales de tumor en pólipos adenomatosos² y a la posibilidad de recidiva local, habiéndose demostrado que la resección local (según la técnica de Parks) tiene una recurrencia local del 19%³.

En 1985, Buess⁴ desarrolló la microcirugía transanal endorrectal (TEM [transanal endorectal microsurgery]) como alternativa a la escisión local de las lesiones medias y altas del recto por vía transanal. Gracias a su plataforma, el TEM proporciona una mejor visión tridimensional con un alcance mayor del campo operatorio, mantiene la distensión rectal con la insuflación de CO₂, consigue una resección de mayor calidad y un mejor cierre del defecto de resección⁵, estando limitado por la altura del pólipo y la extensión de las lesiones, así como por el tiempo de instalación de la plataforma y el elevado coste de los materiales.

Las indicaciones del TEM se han ido ampliando a lo largo de los años gracias a las mejoras técnicas de la plataforma, siendo aplicable a lesiones benignas no resecables por colonoscopia, estadios tempranos de tumores rectales malignos T1N0M0 con factores pronósticos

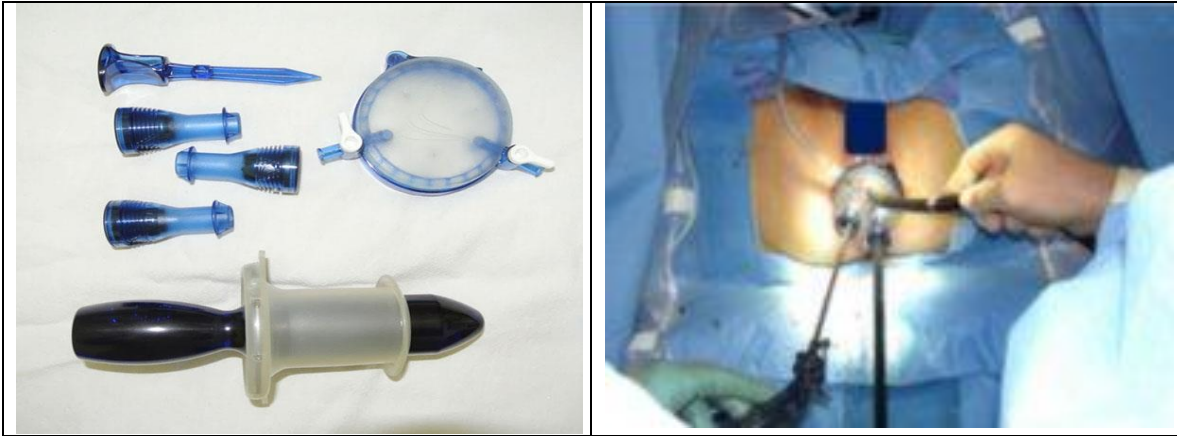
favorables, como tratamiento paliativo en estadios tumorales avanzados y en pacientes que rechacen la cirugía radical o el estoma o que tengan un alto riesgo quirúrgico y/o anestésico^{6,7}, siempre seleccionando los casos de forma individual. En los T2 el tratamiento con el TEM es controvertido, habiendo demostrado buenos resultados en pacientes tratados previamente con radioterapia⁸.

En cuanto a los resultados a largo plazo, no se han descrito complicaciones urinarias y sexuales y la incontinencia fecal es mínima. El TEM ha demostrado una disminución de la recurrencia local, menos bordes de resección positivos, la exéresis del espécimen completa sin ser fragmentado, una morbilidad similar y una mejor supervivencia frente a la escisión local convencional^{2,5,7,9-12}, siendo menos agresivo y presentando una morbilidad reducida en comparación con los abordajes transabdominales con resultados de morbilidad a largo plazo similares en pacientes con un estadio favorable de estadio I de cáncer rectal².

La recidiva recogida en la literatura es entre un 5 y un 7,5% de las lesiones resegadas no fragmentadas y con márgenes negativos, una tasa inferior a la que encontramos en lesiones abordadas por vía abdominal. En estos casos de recurrencia, se recomienda utilizar técnicas quirúrgicas más radicales, como la resección anterior baja o la amputación abdominoperineal^{6,13}.

Sin embargo, aunque el TEM ha sido usado durante más de 20 años, no se ha extendido masivamente entre los cirujanos colorrectales, entre otras causas por la curva de aprendizaje, por sus dificultades técnicas y, sobre todo, por el alto coste de un instrumental tan especializado¹⁴.

Al mismo tiempo que la tecnología biomédica ha avanzado, los conocimientos de los cirujanos de la cirugía mínimamente también se han ido incrementando, combinándose ambas y usando un mismo instrumento para varias aplicaciones, como el uso de endoscopios en la cirugía por orificios naturales (NOTES) o el uso de un puerto de laparoscopia por vía transanal (TAMIS).



Así nació la técnica TAMIS (transanal minimally invasive surgery), desarrollada en 2009 con mi grupo de colaboradores que incluye a los doctores Matthew Albert y Sam Atallah. TAMIS es la aplicación de la técnica laparoscópica de puerto único en forma transanal, un híbrido entre TEM y la técnica de puerto único. Esta técnica facilita el acceso al recto medio y alto, permitiendo la resección de la pared rectal completa y del mesorrecto adyacente, abriendo la posibilidad de completar el muestreo de ganglios linfáticos durante la resección. La estrechez del recto o la concavidad del sacro no son factores prohibitivos para el uso de esta técnica como sí lo es en la técnica de TEM. La técnica tiene la ventaja de usar los conceptos básicos y el instrumental de la laparoscopia y no necesita de otro entrenamiento o inversión en instrumental especializado a diferencia del TEM, siendo de este modo accesible a todos los cirujanos ya familiarizados con la cirugía laparoscópica y la cirugía de puerto único y a muchos centros hospitalarios que no han hecho la inversión en la técnica de TEM debido a su costo de implementación.

Esta técnica emplea puertos diseñados para la cirugía del puerto único como SILS™ Port (Covidien) y puertos diseñados específicamente para TAMIS, GelPOINT Path™ (Applied Medical), cuyo uso ha sido recientemente aprobado por la Food and Drug Administration (FDA) y están actualmente en fase promocional. El puerto se introduce en el canal anal, lubricado, aplicando presión de forma manual y se fija a la piel perianal, pudiendo ser retirada la parte exterior a la hora de extraer la pieza. Causa menos traumatismo anorrectal que el TEM, que puede provocar una disfunción anal a corto plazo. Tiene 3 puertos de entrada,

que pueden ser utilizados indistintamente con instrumental de 5 o 12mm, así como un dispositivo para la insuflación del CO₂ hasta una presión máxima de 18mm Hg. Se puede utilizar una cámara de 30° o 45° y tanto instrumentación laparoscópica convencional de 5mm como instrumentos articulados, facilitándose de esta forma las maniobras de triangulación y el cierre del defecto de resección. El paciente puede ser colocado en posición de litotomía sin importar el lugar de la lesión, facilitando el trabajo del anestesiólogo.



Obturador mono puerto

Las indicaciones para TAMIS son similares a las del TEM: resección curativa de tumores benignos, carcinoides y adenocarcinomas T1 seleccionados, biopsia completa de la lesión para determinar el estadio histopatológico y resección paliativa en pacientes que no están en condiciones médicas o rechazan la resección radical. Los pacientes con cáncer rectal avanzado no son considerados para una escisión local sino para cirugía convencional.

La distancia media desde el margen anal fue de 9,3cm y el diámetro medio de los tumores confirmado por anatomía patológica fue de

2,93cm. No hubo ninguna conversión a la escisión transanal convencional. El 67% de las intervenciones fue realizado en menos de 1 hora (tiempo medio de 86 minutos). Casi todos los pacientes fueron dados de alta el mismo día de la intervención o al día siguiente.

. Encontramos que la técnica era fácil de implementar para el cirujano entrenado en el uso de cirugía laparoscópica y que confería una mayor precisión comparada con el TAMIS estándar.

TAMIS ha demostrado ser una alternativa factible al TEM para la resección tanto de lesiones benignas como malignas del recto en estadios iniciales, con los mismos beneficios que el TEM, con un tiempo de preparación menor, un instrumental más barato con una adaptación de los instrumentos de laparoscopia y con un coste mucho más reducido. El futuro de TAMIS está ligado con el desarrollo de la cirugía laparoscópica, Estos avances permitirán del mismo modo expandir la cirugía de puerto único a otras áreas de cirugía intraluminal e intraabdominal, como tratamiento de fístulas complejas, proctectomía retrógrada y resección de lesiones intraabdominales por vía transrectal. El rápido desarrollo tecnológico de nuestra era permitirá que TAMIS sirva como plataforma para nuevas aplicaciones y su adaptación estimulará su utilización en procedimientos nuevos.

[Dr. José Manuel Velado León](#)

Cirujano General, Coloproctología y Cirugía Laparoscópica